

## Reconstrução da orelha pós-queimadura

### *Post burn ear reconstruction*

Juarez M. Avelar<sup>1</sup>

#### RESUMO

O autor relata que as causas de queimadura que podem destruir o pavilhão auricular são as mesmas que acometem todo o corpo humano e enfatiza a importância da prevenção do flagelo. Ressalta que a ação destruidora pelo calor varia de acordo com a etiologia, alertando que o fogo pode produzir lesões superficiais, ao passo que os líquidos aquecidos podem destruir as estruturas auriculares imediatamente em função do contato direto. Evidencia a importância dos primeiros cuidados para preservar estruturas auriculares e evitar qualquer tentativa de reparação das lesões na orelha. O autor preconiza conduta que denominou de reparação precoce, a qual se aplica nos casos de queimaduras superficiais causadas por fogo, que consiste em realizar enxertia de pele de fina espessura para revestir as áreas cruentas sobre a orelha ainda em fase de granulação. Esse tecido de granulação abaixo do enxerto de pele desenvolve crescimento para recobrir os segmentos de cartilagem auricular. Contudo, na reconstrução em casos de destruição parcial ou total da estrutura cartilaginosa do pavilhão auricular, o autor ressalta a necessidade de se criar dois elementos anatômicos: o novo esqueleto auricular e o revestimento cutâneo. Para criar o novo arcabouço vale-se de cartilagem costal que é esculpida num único bloco. Para criar o revestimento cutâneo, emprega expensor de tecidos. A reconstrução requer, no mínimo, dois tempos cirúrgicos com intervalo de 6 meses entre o primeiro e o segundo estágio. Enfatiza que a reconstrução só pode ser realizada após completa cicatrização das feridas e requer minucioso planejamento operatório.

**DESCRITORES:** Orelha. Queimaduras. Deformidades adquiridas da orelha/cirurgia. Orelha externa/lesões.

#### ABSTRACT

The author describes that the causes of burn that can destroy the auricular pavilion are the same ones that attack the whole human body and he emphasizes the importance of its prevention. He points out that the destructive action of the heat varies according to the etiology, alerting that the fire can produce superficial lesions while the warm liquids can destroy the structures of the ears immediately due to the direct contact with the organ. He mentions the importance of first aid, in order to preserve the structures of the auricle. Any attempt to repair lesions of the ear immediately, should be avoided. The author describes his personal procedure which he calls precocious reparation, which is applied in the cases of superficial burns caused by fire, which consists of accomplishing of skin graft of very thin thickness to cover the raw areas on the auricle with granulation tissue. It grows beneath the skin graft, which covers the segments of the auricular cartilage. However, in the cases of partial or total destruction of the cartilaginous structure of the auricle, the author points out that it is necessary to create two anatomical elements: the new auricular skeleton and the cutaneous covering. To create the new framework he uses of rib cartilage that is sculptured in one single block. For the creation of the cutaneous covering, he uses tissue expander. The procedure requests at least two stages of reconstruction with interval of 6 months between the first and the second one. The operation can only be performed after complete cicatrization of the wounds under meticulous surgical planning.

**KEY WORDS:** Ear. Burns. Ear deformities, acquired/surgery. Ear, external/injuries.

---

I. Diretor do Instituto da Orelha.

**Correspondência:** Juarez M. Avelar. Instituto da Orelha – Alameda Gabriel Monteiro da Silva, 620 – Jardim Europa – São Paulo – SP – Brasil – CEP 01442-000

E-mail: institutodaorelha@uol.com.br

Recebido em: 9/6/2009 • Aceito em: 22/8/2009

Queimadura é um complexo problema humano, com graves repercussões sociais, econômicas, e de saúde pública, que requer constante atuação de todos os segmentos da comunidade médica, dos órgãos governamentais e ainda da mídia. Esta última, por desempenhar importante papel de informação a todas as camadas sociais, poderia promover campanhas para prevenir o grande flagelo que destrói vidas, mutila e marginaliza pessoas. Repousa aqui, na profilaxia, a melhor conduta para minimizar a dolorosa destruição de seres humanos.

Além de adequado planejamento e correta execução de conduta imediata, é imperioso, desde o início do tratamento, adotar medidas para evitar complicações secundárias, com objetivo de diminuir suas sequelas. A escolha da terapêutica mais eficaz para cada caso e do momento ideal para a realização dos procedimentos reconstrutivos deve considerar particularidades peculiares às estruturas do pavilhão auricular.

As medidas terapêuticas em paciente grande queimado devem ser abrangentes, obviamente com prioridade ao estado geral do paciente, conforme descrição no Tratado de Queimaduras e não é objeto do presente trabalho<sup>1</sup>. Não obstante, vale mencionar que na fase aguda deve-se atentar para todos os segmentos acometidos, para prevenir danos maiores do que aqueles já instalados pela própria queimadura.

As queimaduras acometem simultaneamente diversas regiões, independentemente de sua causa. Quanto mais nobre a região atingida, mais grave é o quadro clínico inicial e pior ainda sua evolução. Assim, o globo ocular, regiões palpebrais, outros orifícios naturais (boca, ouvidos, ânus, meato uretral), áreas de flexão (pescoço, axilas, regiões ínguino-crural) exibem quadros clínicos iniciais graves e péssimo prognóstico. Tal assertiva se deve às delicadas estruturas anatômicas como as córneas, esclera, mucosas, bem como pele de fina espessura nas áreas de flexão, que podem ser destruídas integralmente desde os primeiros instantes do acidente com fogo ou outro

agente térmico. As orelhas raramente recebem queimaduras isoladas e, por tal motivo, os cuidados iniciais devem ser a todos os segmentos acometidos.

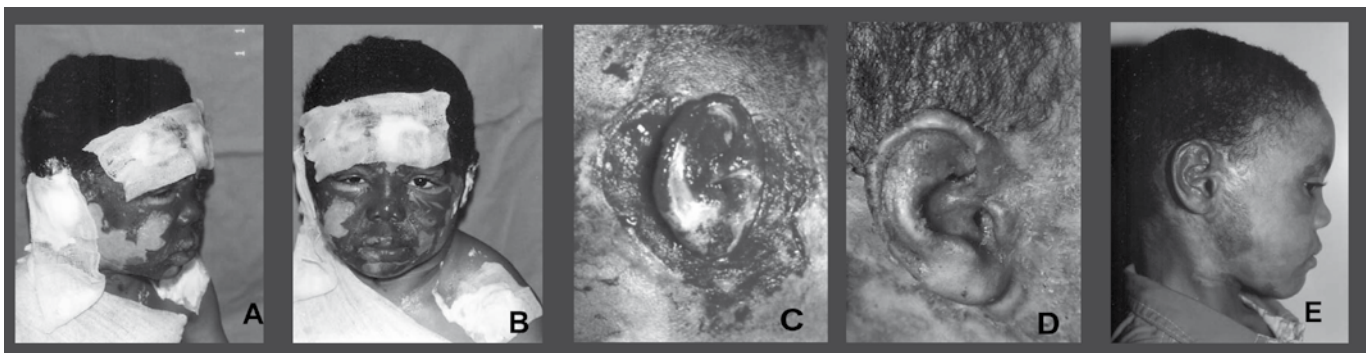
Os pavilhões auriculares são órgãos com mais de 90% de exposição externa<sup>2</sup> e por tal característica anatômica são vulneráveis aos agentes agressores e merecem especial atenção desde o início do tratamento<sup>3</sup>. São constituídos de estruturas delicadas, tendo o esqueleto cartilaginoso como elemento de sustentação, revestido na superfície anterior e posterior com pele delgada, que caprichosamente acompanha as saliências, reentrâncias e circunvoluções do órgão. Abaixo das duas camadas cutâneas existem delicadas estruturas de subderma, subcutâneo e músculos intrínsecos da orelha. Portanto, toda lesão térmica nas orelhas poderá causar destruição do revestimento cutâneo, constituindo uma porta aberta para desenvolver exposição cartilaginosa podendo evoluir com infecção - condrite e auto-condrectomia, conforme descrição de Dowling et al.<sup>4</sup>, que enfatizamos em nossas publicações<sup>5,6</sup>. Com efeito, na fase aguda o tratamento correto e medidas preventivas não podem deixar de oferecer adequada proteção e cuidados especiais às estruturas do pavilhão auricular. O grau das lesões e o critério médico determinam a frequência da troca de curativos locais para promover limpeza das feridas e remoção de tecidos desvitalizados.

## CAUSAS DE QUEIMADURAS E EFEITOS NOS TECIDOS DO PAVILHÃO AURICULAR

Todas as causas de queimaduras do corpo humano são as mesmas que podem comprometer as orelhas. Em nossa clínica, temos pacientes com as seguintes causas:

### 1) Fogo

- Vela em berço – (Figura 1)
- Líquidos em combustão



**Figura 1** - Paciente de 3 anos de idade com grave queimadura por fogo causada por vela no berço, comprometendo toda a face. **A e B** – a paciente poucas horas após a queimadura. **C** – aspecto cruento com tecido de granulação em quase toda a orelha direita e regiões pré e retro-auriculares. **D** – Mesma paciente duas semanas após enxertia de pele de fina espessura (Reparação precoce). **E** – vista panorâmica da hemiface direita com o resultado reparador da orelha direita, hemiface e pescoço.

- Álcool – (Figuras 2 e 3)
- Gasolina (Figura 4)
- Querosene
- Fogos de artifícios (Figura 5)

## 2) Líquidos aquecidos

- Água, óleo (Figura 6), leite, doces quentes, sabão de fabricação caseira.

## 3) Eletricidade

## 4) Produtos Químicos

- Ácidos (Figura 7), bases e secreção de animais peçonhentos.

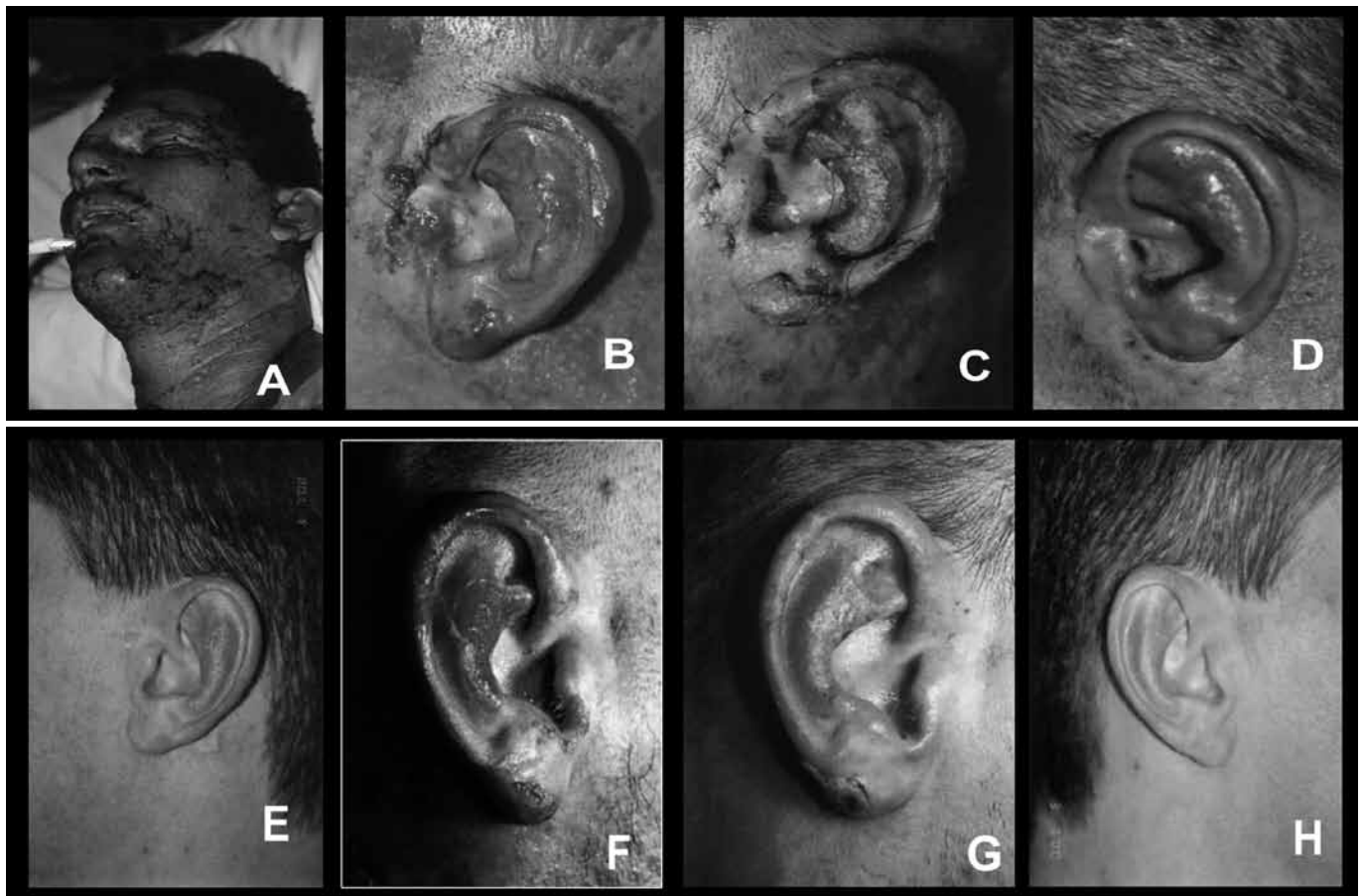
## 5) Frio

- Gelo, neve.

O fogo é a mais frequente causa e, quando produz queimaduras superficiais, as lesões podem ser menos traumáticas, porém quando atinge as camadas profundas todo o revestimento cutâneo das orelhas e esqueleto cartilaginoso podem ser destruídos (Figura 3). Não obstante, há casos de extrema gravidade quando a prolongada ação do fogo destrói todas as camadas da pele, músculos intrínsecos, pericôndrio e estrutura cartilaginosa (Figura 4).

Já os líquidos aquecidos podem ser ainda mais traumáticos, especialmente quando permanecem por longo tempo em contato com o pavilhão auricular e regiões vizinhas (Figura 7). A alta temperatura do líquido destrói rapidamente as camadas da pele, subderma, subcutâneo, músculos e até a estrutura cartilaginosa (Figura 6). Nesses casos, as reconstruções são mais complexas, porque as regiões vizinhas são igualmente destruídas, causando deformidades de extrema gravidade (Figura 7).

As deformidades causadas por corrente elétrica exibem profunda e completa destruição das estruturas anatômicas do pavilhão auricular.



**Figura 2** – Paciente de 42 anos de idade com queimadura por fogo causada por explosão de líquidos em combustão (álcool), comprometendo toda a face, pescoço e ambas as orelhas. **A** - paciente poucas horas após a queimadura. **B** – aspecto cruento com tecido de granulação em quase toda a orelha esquerda e regiões pré e retro-auriculares. **C** – aspecto da orelha 6 dias após enxertia de pele de fina espessura (Reparação precoce). **D** – 20 dias depois. **E** - resultado 3 meses depois. **F** – orelha direita com tecido de granulação no momento em que foi feita enxertia de pele de fina espessura (Reparação precoce). **G** – 20 dias depois da enxertia na orelha direita. **H** – resultado 3 meses após a reparação.

As queimaduras químicas têm comportamento semelhante aos líquidos aquecidos, produzindo lesões mais profundas e destruídas de todas as estruturas em contato com o elemento causador da queimadura. Mais graves ainda são as queimaduras produzidas por líquidos químicos aquecidos em altas temperaturas, que em poucos segundos de contato com o corpo já determinam destruição total das estruturas anatômicas (Figura 7).

### CONDUTA IMEDIATA

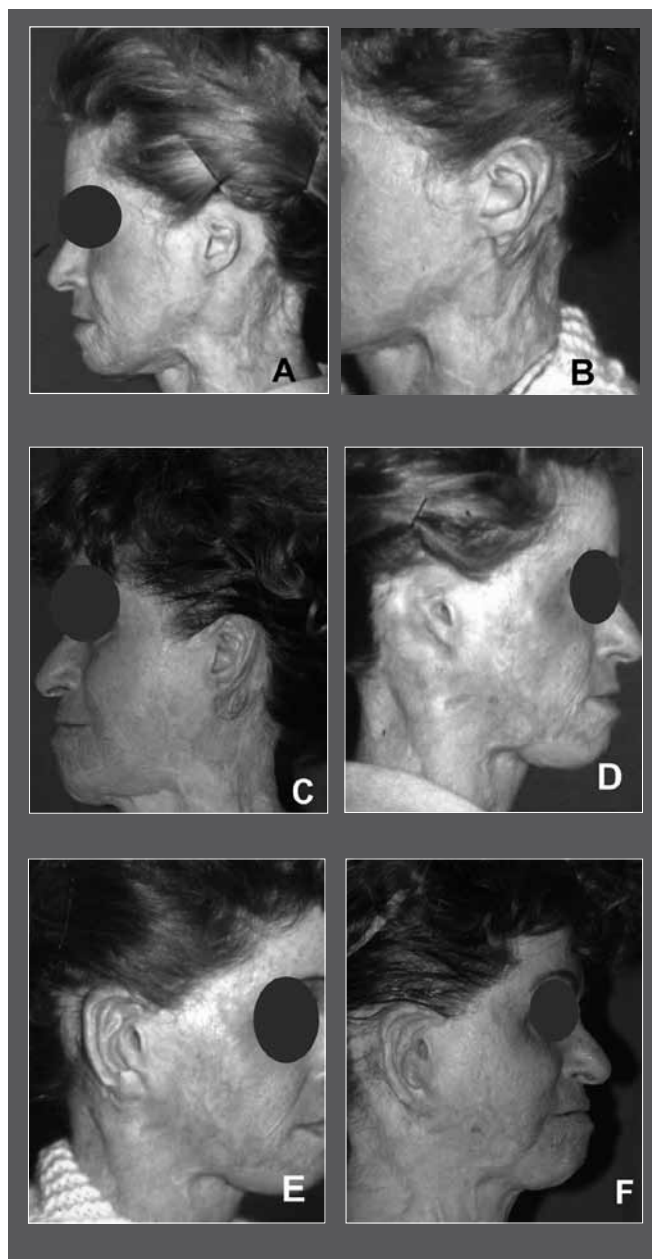
Como em todos os casos de queimadura, a primeira conduta deve ser cessar o fator etiológico e resfriar as regiões comprometidas. Quando isso é possível, o poder devastador da queimadura pode causar menor destruição. Nos casos de queimadura por fogo, mesmo após interromper o fator etiológico, há comprometimento de outras regiões pelo exagerado aquecimento de todo ambiente do acidente, produzindo queimaduras de vias aéreas superiores e pulmões (Figura 2). Por outro lado, quando a queimadura é causada por líquidos aquecidos em alta temperatura, deve-se interromper o agente etiológico o mais rápido possível, porque quanto maior o tempo de contato, maior a destruição tissular das várias camadas do pavilhão auricular. Após interromper o fator causal, deve-se resfriar a região queimada para bloquear o efeito destruidor do calor local.

Os cuidados gerais são os mesmos descritos nos tratados de queimaduras. O tratamento local imediatamente após cessar o fator etiológico consiste em limpeza das feridas com retirada de tecidos desvitalizados, aplicando-se curativo local sobre as feridas para proteção das estruturas remanescentes com antibioticoterapia local e sistêmica (Figura 1).

Dependendo do grau e gravidade da queimadura, a troca de curativos é procedimento indispensável, devendo ser repetido a cada 2 ou 3 dias em ambiente hospitalar ou em consultório, com adequadas condições de assepsia e anti-sepsia. A retirada de tecidos desvitalizados deve ser feita com muito cuidado, para não traumatizar as bordas da cartilagem auricular, tecidos cutâneo e subcutâneos (Figura 1).

### FATORES AGRAVANTES

Os fatores agravantes são tão comprometedores como a própria queimadura. Dentre os mais frequentes pode-se mencionar que infecção local imediata ou secundária, condrite supurativa e tratamento inadequado com manipulação intempestiva dos tecidos são os mais danosos. Tais fatores devem e podem ser evitados, desde que se respeitem os princípios de tratamento local e geral das queimaduras<sup>1</sup>. Com respeito ao pavilhão auricular, os cuidados locais devem ser adotados com todo rigor, para não produzir lesões ainda mais complexas do que as já causadas pela queimadura.

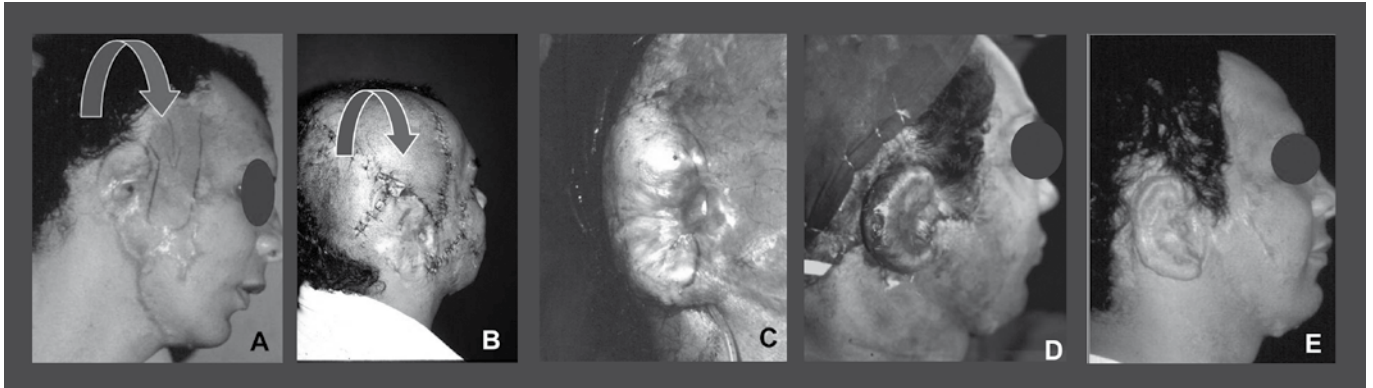


**Figura 3** – Paciente do sexo feminino com amputação de ambas orelhas por queimadura por fogo causada por líquidos em combustão (álcool). **A e D** – fotos pré-operatórias. **B e E** - fotos 2 anos após a reconstrução das orelhas. **C e F** – fotos da mesma paciente mostrando a manutenção do resultado 18 anos depois da cirurgia reconstrutora.

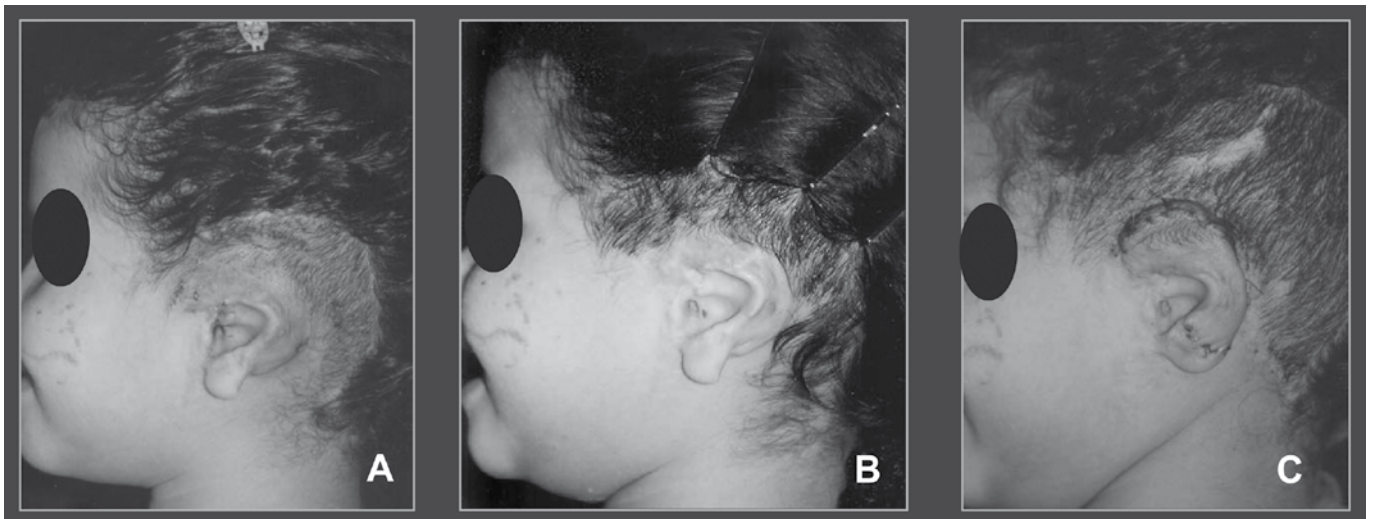### REPARAÇÕES PRECOSES

Denominamos reparações precoces às condutas que podem ser empregadas quando as feridas da orelha e regiões vizinhas ainda estão em fase de granulação. Com efeito, durante as trocas dos curativos pode-se promover enxerto de pele de fina espessura para revestir as áreas de tecido de granulação mesmo com exposição de cartilagem auricular (Figura 2). Quando as





**Figura 4** – Paciente com grave seqüela de queimadura causada por líquidos em combustão (gasolina) com amputação total da orelha direita e destruição parcial da hemiface. **A** – foto pré-operatória. A seta indica a transposição de retalho do couro cabeludo para recriar a costeleta. **B** – após transposição do retalho. **C** – 1º tempo reconstutivo da orelha direita - a superfície cutânea da região mastóidea já foi descolada e já foi feita colocação de expansor de pele para promover introdução do novo arcabouço auricular. **D** – visão panorâmica durante o 2º tempo reconstutivo quando a orelha já foi liberada da superfície da cabeça com rotação de retalho cutâneo para revestir a parede posterior da orelha. **E** – aspecto da nova orelha após dois tempos reconstitutivos.



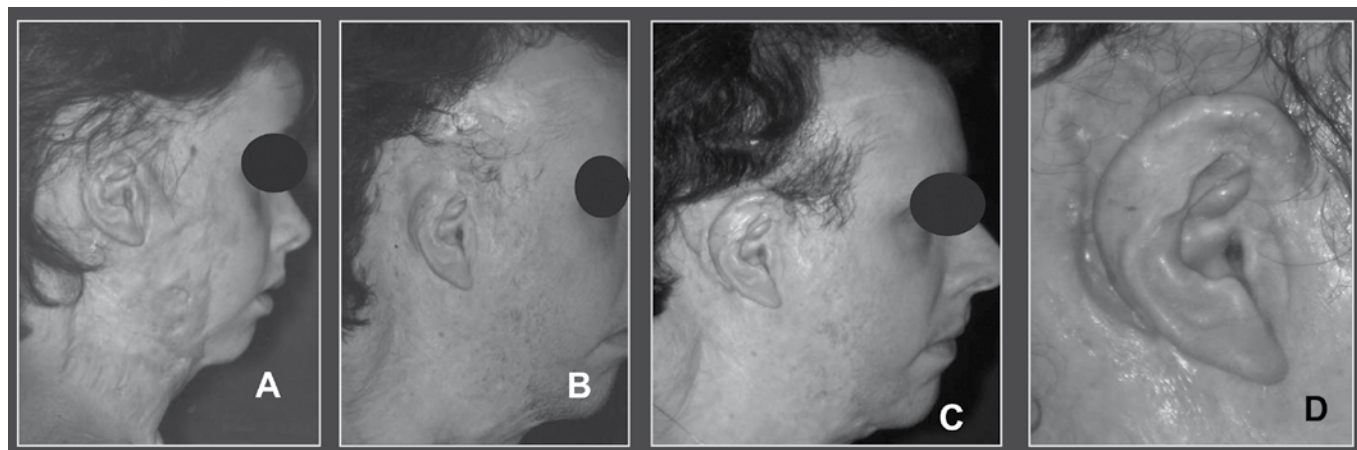
**Figura 5** – Paciente de 6 anos de idade que sofreu queimadura por explosão de fogos de artifícios. **A** – aspecto da amputação da orelha esquerda e com cicatrizes na face. **B** – após o 1º tempo reconstutivo mostrando o relevo do novo arcabouço auricular já introduzido abaixo da pele. **C** – nova orelha já liberada após o 2º tempo reconstutivo

queimaduras são produzidas por fogo, mesmo comprometendo outras estruturas profundas da orelha, pode-se e deve-se realizar reparações precocemente para preservar fragmentos de cartilagem e evitar destruição ainda maior do que as estabelecidas pela queimadura e dando início à reconstrução da orelha (Figura 1).

Vale ressaltar que tais condutas não devem promover descolamento de tecidos locais ou da vizinhança. Esses procedimentos, além de destruir tecidos com potencialidade de recuperação, podem danificar ainda mais as bordas das feridas, assim como reduzir opções técnicas para criação de retalhos de regiões vizinhas com vistas às reconstruções após completa cicatrização (Figura 1). Com efeito, a presença de cicatrizes cirúrgicas superficiais e lesões profundas representam imensas

barreiras para a programação reconstitutiva, bem como durante os tempos operatórios (Figura 7).

Realizar enxerto cutâneo em áreas cruentas em outras regiões do corpo com tecido de granulação representa importante procedimento, como é de conhecimento geral. Contudo, nossa conduta de reparação precoce nas orelhas tem como objetivo, recuperar estruturas auriculares e deve ser realizada com muito cuidado para preservar bordas de cartilagem auricular ao realizar enxerto de pele de fina espessura, pois o tecido de granulação oferece adequadas condições para proteger os elementos cartilagosos (Figuras 1 e 2). Vale enfatizar que o tecido de granulação não deve ser removido, ainda que parcialmente, para não danificar as bordas de cartilagem. É importante salientar que o tecido



**Figura 6** – Paciente do sexo masculino com amputação parcial da orelha direita causada por queimadura com óleo quente. **A** – pré-operatório mostrando destruição parcial da orelha e hemiface direita quando realizamos reconstrução valendo-se de enxerto de cartilagem retirada da orelha esquerda. **B** – Mesmo paciente 15 anos depois mostrando o aspecto inestético com resultado insatisfatório com ausência do pólo superior. **C** – resultado um ano após a reconstrução utilizando-se cartilagem costal e após transplante capilar realizado pelo Dr. Fabio Naccache **D** – detalhes estéticos da orelha reconstruída

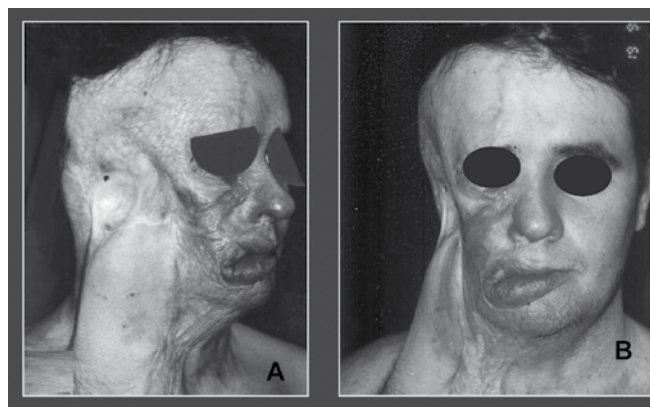de granulação após a enxertia de pele de fina espessura continua a se desenvolver, dando adequado revestimento sobre as bordas de cartilagens. Essa metodologia não aplicação de quando se trata de cartilagem enxertada, porque não é leito propício para aplicação de enxerto cutâneo. Porém, nos casos de queimadura em que há vestígios de cartilagem auricular, pode-se realizar enxerto porque ocorrerá crescimento do tecido de granulação nas bordas de cartilagem que serão suficientemente recobertas e não há contato direto com a pele enxertada (Figuras 1 e 2). Assim, os detalhes anômicos da orelha podem reproduzir bom relevo estético à custa do próprio esqueleto cartilaginoso da orelha queimada.

## RECONSTRUÇÃO NAS SEQUELAS PÓS-QUEIMADURAS

A reconstrução auricular após o complexo trauma de queimadura é um dos mais difíceis obstáculos no campo da reconstrução da orelha<sup>7,8</sup>. Para realizar reconstrução auricular é necessário aguardar a completa cicatrização das feridas e amadurecimento das cicatrizes cutâneas, geralmente de 3 a 6 meses ou até um ano. Não se pode intervir em áreas cruentas, porque o revestimento cutâneo é de fundamental importância para recriar o pavilhão auricular.

## PLANEJAMENTO RECONSTRUTIVO

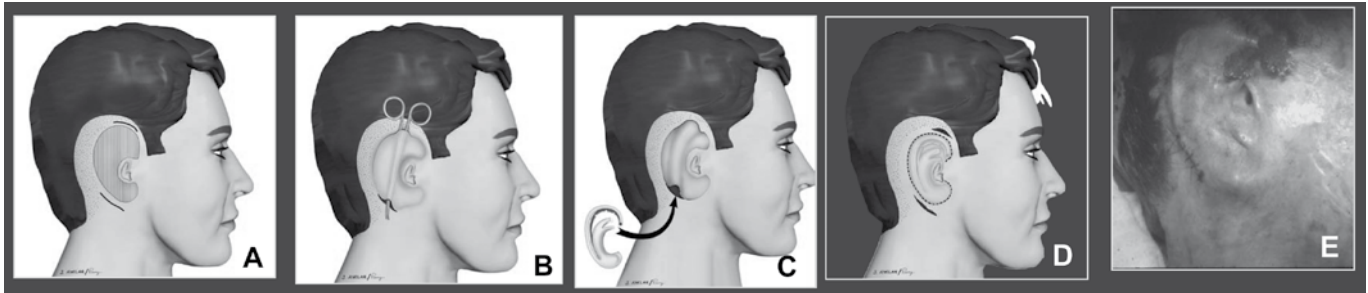
Em todos os casos de reconstrução de orelha o planejamento operatório é de fundamental importância<sup>9,10</sup>. Nos casos de destruição de uma ou das duas orelhas causada por queimadura é imperioso elaborar adequado planejamento após aguardar o período mínimo necessário para a completa cicatrização das feridas da região. Ao longo de nossa atividade profissional



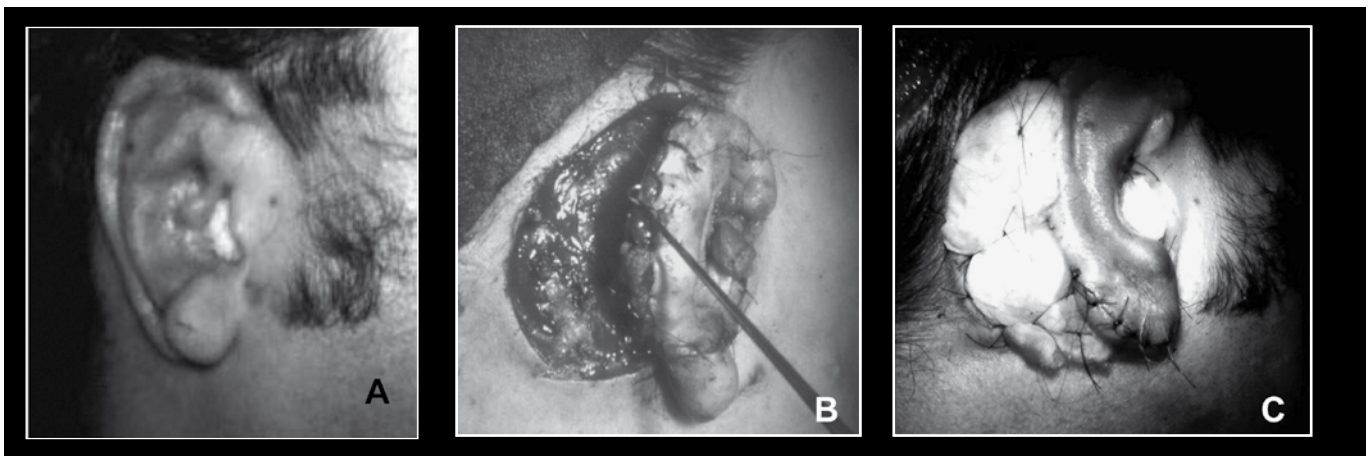
**Figura 7** - Paciente de 31 anos que sofreu grave queimadura com líquido químico aquecido a mais de 400 °C, que resultou em destruição total da hemiface direita. **A** – perfil direito mostrando perda total da orelha, couro cabeludo, hemiface, lábios superior e inferior e região cervical. Pode-se ver vestígio de rotação de retalho cutâneo do ombro para o pescoço e face na tentativa recobrir área destruída. **B** – visão frontal mostrando o grave desequilíbrio facial pela destruição da hemiface direita.

dedicada ao árduo campo da reconstrução auricular, enfatizamos que o planejamento cirúrgico deve almejar criar dois elementos anômicos: A - estrutura cartilaginosa; B - revestimento cutâneo<sup>2,5,7,11</sup>.

Ao elaborar programa cirúrgico para reconstrução pós-queimadura é indispensável averiguar o tecido cartilaginoso auricular remanescente e o revestimento cutâneo da região mastoideana onde será colocado o novo arcabouço cartilaginoso. Pelo fato da queimadura por fogo produzir lesões superficiais, apenas o tegumento cutâneo da região mastoideana é mais frequentemente atingido, preservando, portanto, a camada basal da pele e conseqüentemente os elementos vasculares, musculares e da *fascia superficialis* subjacentes (Figuras 8 e 9). Isto torna o tratamento das sequelas de queimaduras decorrentes



**Figura 8** - Esquematização técnica para criação do revestimento cutâneo. **A** - desenho mostra duas incisões acima e abaixo da área da futura orelha. **B** - descolamento cutâneo com tesoura de uma incisão a outra. **C** - colocação do novo arcabouço auricular. **D** - arcabouço já introduzido no plano subcutâneo. **E** - transoperatório onde se pode ver o arcabouço já colocado abaixo da pele da região mastoideana da paciente ilustrada na Fig. 3, com seqüela de queimadura e amputação total da orelha direita.



**Figura 9** - Sequência de fotos mostrando o 2º tempo reconstrutivo. **A** - aspecto de um paciente ressaltando a projeção do novo arcabouço cartilaginoso colocado no primeiro tempo operatório. **B** - orelha já elevada após incisão exibindo área cruenta na parede posterior e superfície craniana. **C** - após colocação de enxerto de pele, o curativo é colocado para imobilização.

de líquidos aquecidos e de outras causas (Figuras 4 a 7) ainda mais complexo do que as causadas por fogo (Figuras 1 a 3).

Inicialmente deve-se avaliar a cartilagem remanescente, com vistas ao seu aproveitamento, que poderá ser a base estrutural para a reconstrução dos elementos anatômicos da futura orelha.

### Técnica Cirúrgica

Habitualmente a reconstrução auricular é realizada em duas etapas cirúrgicas. Na primeira etapa, cria-se o novo arcabouço que é esculpido em cartilagem costal, tomando-se como referência, a orelha do lado oposto, para estabelecer a forma, o tamanho e a posição da nova orelha. Nessa fase utilizamos um molde numa película de raios X (Figura 10)<sup>2,9,10,12,13</sup>. Em casos de destruição bilateral, a reconstrução será ainda mais difícil e cabe ao senso estético do cirurgião determinar aqueles pontos, baseado na anatomia da face (Figura 3).

## 1ª Etapa Cirúrgica

### A - Modelagem do Novo Arcabouço Cartilaginoso

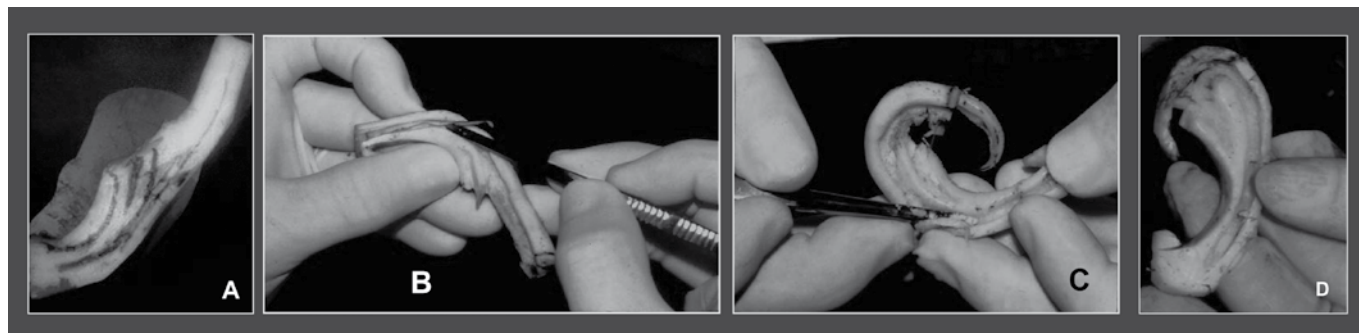
Quando ocorre perda de cartilagem auricular valemo-nos de cartilagem costal, conforme já descrevemos em outras publicações<sup>2,11,14,15</sup>, e mencionados por outros autores<sup>9,10,16-19</sup>.

O cirurgião que se propõe a realizar reconstrução de orelha deve saber que um importante fator responsável pelo sucesso da cirurgia e pelo resultado estético da nova orelha é, sem dúvida, a meticulosidade com que o novo arcabouço cartilaginoso é esculpido em cartilagem costal, conforme já ressaltamos anteriormente (Figura 10).

O oitavo ou nono arco costal direito do paciente é retirado no plano subpericondril, para que o pericôndrio, que permanece no sítio da costela, regenere outro segmento da cartilagem costal, conforme já descrevemos em outras publicações<sup>2,7,13,20</sup>.

Em casos bem selecionados empregamos expansão cutânea transoperatória como recurso técnico para aumentar a superfície





**Figura 10** – Sequência de fotos demonstrando a criação de novo esqueleto auricular no 1º tempo reconstrutivo. **A** - 9º arco costal direito do mesmo paciente sobre molde em filme de raio X. **B e C** – trabalho de escultura por escavação dos elementos anatômicos. **D** – novo arcabouço auricular já esculpido em bloco único

de pele e facilitar a colocação do novo arcabouço. Empregamos sonda vesical nº 12 ou 14. Enquanto a pele é distendida pela sonda vesical, o cirurgião retira a cartilagem da costela e realiza, com material adequado, a escultura do novo arcabouço auricular (Figura 10). Os detalhes que formam essa nova cartilagem auricular são conseguidos escavando-se sulcos para criar a hélix e anti-hélix, em bloco único de cartilagem. A espessura da orelha é determinada pela espessura da cartilagem que está sendo trabalhada. O resultado final deve ser um arcabouço cartilaginoso de tamanho e forma planejados anteriormente e com os detalhes estéticos para criar os elementos anatômicos da nova orelha (Figura 10) <sup>2,20,21</sup>.

Após cuidadosa tarefa escultural, o novo esqueleto de cartilagem é introduzido no plano subcutâneo, conforme descrição a seguir, na criação do revestimento cutâneo.

## B - Criação do Revestimento Cutâneo

Para criar o leito receptor do novo arcabouço, fazemos inicialmente duas incisões cutâneas, uma acima do pólo superior da futura orelha e outra abaixo da extremidade inferior, portanto fora da superfície cutânea que dará origem à nova orelha (Figura 8). Assim, a projeção do novo órgão, estabelecida na fase de Planejamento Reconstrutivo, é de fundamental importância para estabelecer os pontos anatômicos.

Em etapa sucessiva, realiza-se descolamento subcutâneo de uma incisão à outra com objetivo de criar um túnel subcutâneo (Figura 8). Esse plano de descolamento não pode ser nem muito superficial, para não lesar a pele, nem muito profundo, para não traumatizar a fascia superficialis e preservar estruturas vasculares. Habitualmente o descolamento não exige hemostasia ou posterior drenagem, uma vez que não há sangramento durante ou após a cirurgia.

É importante observar que a área dissecada limita-se ao local da futura hélix e anti-hélix. A região da futura cavidade conchal não deve ser descolada, pois na borda anterior da mastóide estão localizados os vasos que emergem do plano profundo da cabeça, os quais promovem a vascularização cutânea (Figuras 3, 5, 8, e 9).

Para aumentar a distensão da pele da futura orelha utiliza-se uma sonda vesical nº 12 ou 14, de 30ml, que funciona como expansor de tecidos transoperatório <sup>2</sup>. Ela é introduzida no túnel já dissecado e, enchendo-se com ar, provoca distensão cutânea (Figura 4). Permanece cheia por 15 minutos e depois é esvaziada para que a vascularização cutânea retome à normalidade, e novamente é distendida com ar. Essa manobra é repetida quatro a cinco vezes até alcançar a distensão cutânea gradativamente.

Após isso, o arcabouço cartilaginoso é introduzido no plano subcutâneo (Figuras 8 e 9).

## 2ª Etapa Reconstrutiva

A segunda cirurgia só pode ser realizada após completa regressão do edema local e acomodação do revestimento cutâneo. Este período é no mínimo de seis meses a um ano após a primeira etapa. Pode-se observar que o novo arcabouço cartilaginoso introduzido naquela etapa exibe boa projeção, delimitando todo o contorno da nova orelha (Figura 9).

Uma incisão cutânea até abaixo da gálea é feita, em torno do novo órgão, para afastá-lo do plano cefálico. Faz-se, em seguida, retirada de enxerto de pele do couro cabeludo da região parietal homolateral. Essa pele é enxertada na parede posterior da nova orelha e superfície da mastóide (Figura 9).

## DISCUSSÃO

A cirurgia de reconstrução auricular pós-queimadura é um constante desafio. Para o paciente que conviveu durante toda vida com a presença de suas orelhas, a perda súbita significa um trauma físico e psicológico que deve ser devidamente avaliado pelo cirurgião, pois a deformidade é sempre a lembrança do traumatismo. A programação cirúrgica só pode ser elaborada após completa cicatrização das lesões. Não obstante, em casos especiais pode-se realizar enxerto de pele de fina espessura ainda na fase de granulação, mesmo quando existe exposição de cartilagem. Essa conduta que denominamos de reparações precoces são curativos biológicos com vista a preservar a cartilagem natural da orelha. Nossas



descrições pertinentes à criação e aplicação dos retalhos de gálea nas reconstruções auriculares<sup>11, 14, 19, 22-24</sup> são valiosos recursos cirúrgicos, porém não os recomendamos nas reconstruções primárias. Isto significa dizer que os retalhos da fascia têmporo-parietal devem ser preservados para utilização somente nos casos mais complexos ou ainda para o tratamento de eventuais complicações que podem ocorrer após as reconstruções.

O tratamento inicial, logo após o acidente, é fundamental para a boa evolução do quadro. O desbridamento nas regiões auriculares é importante conduta, porém requer muito cuidado para não aumentar o trauma tecidual. Todo cuidado deve ser tomado para se evitar infecção secundária, e como a orelha apresenta muitos sulcos e reentrâncias, remoção de pele desvitalizada não pode ser um fator para aumentar o trauma tecidual.

Vale salientar que nenhum procedimento de reconstrução auricular deve ser realizado antes da completa cicatrização local.

O planejamento cirúrgico deve ser cuidadosamente estudado, considerando sempre os tecidos cutâneos e cartilagosos remanescentes. É imperioso conhecer a causa da queimadura, uma vez que quando ocorrida por fogo, sabe-se que a lesão pode ser restrita às camadas superficiais da pele. Quando acontece queimadura causada por líquidos quentes, as lesões podem ser mais profundas, o que torna a cirurgia ainda mais complexa.

Sempre que ocorre perda de cartilagem, a reconstrução deve ser realizada em duas etapas cirúrgicas, sendo que a segunda sempre com um tempo mínimo de seis meses a um ano após a primeira. O retalho cutâneo cervical<sup>21</sup> é valioso recurso técnico quando ocorre perda cutânea na região mastoideana, bem como no segundo tempo reconstrutivo (Figura 4).

A reparação de deformidades auriculares pode ser gratificante, pois, além de restaurar o órgão, também devolve ao paciente o equilíbrio estético da face que foi abruptamente alterado pelo acidente.

## REFERÊNCIAS

1. Maciel E, Serra MC. Tratado de queimaduras. São Paulo:Atheneu;2004.
2. Avelar JM. Creation of the auricle. São Paulo:Hipócrates;1997.
3. Avelar JM. Reconstrução auricular pós-queimadura. In: Avelar JM, editor. Cirurgia plástica na infância. São Paulo:Hipócrates;1989. p.351-7.
4. Dowling JA, Foley FD, Moncrief JA. Chondritis in the burned ear. *Plast Reconstr Surg.* 1968;42(2):115-22.
5. Avelar JM. Reconstrução auricular pós-queimadura. In: Avelar JM, editor. Anais do Simpósio Brasileiro do Contorno Facial. São Paulo;1983. p.231-4.
6. Avelar JM. Reconstrução auricular pós-queimadura. In: Maciel E, Serra MC, editores. Tratado de queimaduras. São Paulo:Atheneu;2004. p.543-52.
7. Avelar J. Importance of ear reconstruction for the aesthetic balance of the facial contour. *Aesthetic Plast Surg.* 1986;10(3):147-56.
8. Avelar JM. Reconstrução do pólo superior da orelha. In: Avelar JM, editor. Cirurgia plástica na infância. São Paulo:Hipócrates;1989. p.331-7.
9. Tanzer RC. An analysis of ear reconstruction. *Plast Reconstr Surg.* 1963;31:16-30.
10. Tanzer RC. Total reconstruction of the auricle: the evolution of a plan of treatment. *Plast Reconstr Surg.* 1971;47(6):523-33.
11. Avelar JM. Reconstrução total do pavilhão auricular num único tempo cirúrgico. *Rev Bras Cir.* 1977;67:139-49.
12. Avelar JM. Microtia: simplified technique for total reconstruction of the auricle in one single stage. In: Fonseca EJ, editor. Transactions of the Seventh International Congress of Plastic and Reconstructive Surgery;Rio de Janeiro;1979. p.353.
13. Avelar JM. Modelagem do arcabouço auricular nas reconstruções da orelha. In: Avelar JM, editor. Cirurgia plástica na infância. São Paulo:Hipócrates;1989. p.287-90.
14. Avelar JM. One stage total reconstruction of the ear. In: Second Congress of the Asian Pacific Section of the IPRS;Tokyo;1977. p.80.
15. Avelar JM. Reconstrução total da orelha numa única cirurgia. *Varição técnica. Folha Médica.* 1978;76:457-67.
16. Brent B. The acquired auricular deformity: a systematic approach to its analysis and reconstruction. *Plast Reconstr Surg.* 1977;59(4):475-85.
17. Converse JM. Acquired deformities of the auricle. In: Converse JM, editor. *Reconstructive plastic surgery.* vol.3. Philadelphia:Saunders;1964. p.1107.
18. Pitanguy I, Cansanção A, Avelar JM. Reconstrução de orelha nas lesões por mordida humana. *Rev Bras Cir.* 1971;61(9/10):158-64.
19. Song R. Reconstrução auricular num único tempo cirúrgico. In: Avelar JM, editor. Cirurgia plástica na infância. São Paulo:Hipócrates;1989. p.327-30.
20. Avelar JM. A new technique for reconstruction of the auricle acquired deformities. *Ann Plast Surg.* 1987;18(5):454-64.
21. Avelar JM. A new cervical cutaneous flap for ear reconstruction. *Rev Bras Cir.* 1993;83(3):111-22.
22. Avelar JM, Psillakis JM. The use of galea flaps in craniofacial deformities. *Ann Plast Surg.* 1981;6(6):464-9.
23. Avelar JM. The use of fascial flap in ear reconstruction. In: Hinderer UT, editor. *Excepta Medica, X Congress of the International Conf. for Plastic and Reconstructive Surgery;Madrid;1992. p.265-8.*
24. Psiliakakis JM, Avelar JM, Personelli J. Galeal flaps. In: Strauch V, HallFindlay, editors. *Encyclopedia of flaps.* Little, Brown and Co.;1990. p.1389-92.

Trabalho realizado na Unidade de Tratamento de Queimados, Serviço de Cirurgia Pediátrica do Hospital Infantil Joana de Gusmão. Departamento de Pediatria, Universidade Federal de Santa Catarina, Florianópolis, SC, Brasil.