

Reconstrução de seqüela de queimadura: Relato de caso

Reconstruction of burn sequelae: Case report

Reconstrucción de secuela de quemadura: Relato de caso

Carla Tortelli Brascher, Alexandre Posser Filho, André Coelho Haviaras, Dilmar Francisco Leonardi, Janaina Wercka

RESUMO

Introdução: As lesões por queimaduras são a quarta causa mais comum de trauma no mundo. Queimaduras resultam em lesões significativas, com complicações tanto físicas quanto psíquicas, as quais exigem tratamento global, focado na prevenção em longo prazo de problemas como cicatrizes, contraturas e outros, que limitam a função física. **Objetivo:** Descrever caso de reconstrução cervical em seqüela pós-queimadura utilizando matriz dérmica e terapia de pressão negativa associada. **Relato de Caso:** Paciente S.A.M., vítima de queimadura por álcool há cerca de um ano por tentativa de suicídio. Queixa de dor crônica, área de cicatriz hipertrófica em região de tronco e dorso superior com restrição de movimentos do pescoço e deformidade em face impedindo a oclusão total da boca. Paciente foi internada no Hospital Regional São José, SC, para tratamento cirúrgico com ressecção completa de cicatriz na região cervical e miotomia bilateral do músculo platísmo, bem como enxerto de matriz dérmica e uso de terapia de pressão negativa associada em primeiro tempo. Em segundo tempo, foi realizado enxerto de pele e terapia de pressão negativa associada novamente. Paciente evoluiu com alívio da dor, recuperação funcional da amplitude de movimento da região cervical e oclusão total da boca.

DESCRIPTORIOS: Queimaduras. Cicatriz hipertrófica. Curativos Biológicos.

ABSTRACT

Introduction: Burns injuries are the fourth most common cause of trauma in the world. Burns result in significant injuries, both physical and psychological complications, which require comprehensive treatment, focused on preventing long-term problems such as scars, contractures and others that limit physical function. **Objective:** To describe the case of cervical reconstruction in post-burn sequel using dermal matrix and associated negative pressure therapy. **Case Report:** Patient S.A.M., victim of alcohol burn for about one year for attempted suicide. Complaining of chronic pain, an area of hypertrophic scar in the region of the trunk and upper back with restricted neck movement and deformity face in preventing total occlusion of the mouth. Patient was admitted to Hospital Regional São José, SC, for surgery with complete resection of scar in the neck and bilateral myotomy platysma muscle, dermal matrix graft and use of negative pressure therapy associated first time. Second time, skin graft and associated negative pressure therapy. Patient experienced pain relief, functional recovery of range of motion of the neck and total occlusion of the mouth.

KEYWORDS: Burns. Cicatrix, Hypertrophic. Biological Dressings.

RESUMEN

Introducción: Las lesiones por quemaduras son la cuarta causa más común de trauma en el mundo. Quemaduras son lesiones importantes, con complicaciones tanto físicas como mentales, que requieren tratamiento integral, focalizada en la prevención a largo plazo de los problemas como cicatrices, contracturas y otros, que limitan la función física. **Objetivo:** Describir un caso de reconstrucción cervical por secuela de quemadura utilizando matriz dérmica y la terapia de presión negativa asociada. **Caso Clínico:** Paciente, víctima de quemaduras causadas por el alcohol hace aproximadamente un año, por intento de suicidio. Queja de dolor crónico, área de cicatriz hipertrófica en la región del tronco y dorso superior con restricción de los movimientos de la boca y deformidad en la cara, evitando la oclusión total de la boca. El paciente fue hospitalizado en el Hospital Regional São José, SC, para tratamiento quirúrgico con resección completa de la cicatriz en la región cervical y miotomía bilateral do músculo platísmo, injerto de matriz dérmica y el uso de terapia de presión negativa asociada al primer tiempo y, en el segundo tiempo, injerto de piel y terapia de presión negativa asociada. El paciente tuvo evolución con alivio del dolor, recuperación funcional de la amplitud del movimiento del cuello y oclusión total de la boca.

PALABRAS CLAVE: Quemadura. Cicatriz Hipertrófica. Apósitos Biológicos.

INTRODUÇÃO

As lesões por queimaduras são a quarta causa mais comum de trauma no mundo, com estimativa de 11 milhões de pessoas acidentadas em 2004. No Brasil, dados do Ministério da Saúde revelam um total de 12.300 hospitalizações nos anos de 2000 e 2001, com um custo aproximado de 5 bilhões de reais¹.

A incidência de sequelas de queimaduras é cada vez maior, talvez em decorrência da sobrevivência da fase aguda, que vem aumentando nos últimos anos².

As sequelas pós-queimaduras costumam ocorrer ao longo de seis meses após a lesão inicial, podendo ser resultantes de imobilizações inadequadas e falta de enxertia precoce, gerando cicatrizes espessas, retráteis e inestéticas³.

O procedimento clássico, como primeira opção, para a cobertura de defeitos de espessura total da pele causada por trauma ou cirurgia é o enxerto cutâneo autólogo. Contudo, a exiguidade de áreas doadoras em grandes queimados e a necessidade de cobertura de estruturas nobres em lesões complexas levaram ao desenvolvimento de substitutos cutâneos⁴.

A matriz de regeneração dérmica (Integra®), um substituto dérmico biossintético criado, em 1981, por Burke & Yanas, e posteriormente aprovado pela *Food and Drug Administration* em 1996, foi desenvolvido inicialmente para o tratamento de queimados (cobertura primária de queimaduras de 3º grau após desbridamento precoce). Atualmente, a sua utilização está amplamente disseminada e abrange as diferentes áreas da cirurgia reconstrutiva^{5,6}.

É um sistema bilaminar xenogênico: a lâmina mais profunda, equivalente à camada dérmica, corresponde a uma matriz, formada por colágeno de bovino e glicosaminoglicanos (condroitina-6-sulfato) derivada de cartilagem de tubarão, sendo o componente epidérmico representado por uma fina película de silicone que pretende simular a barreira cutânea fisiológica, controlando as perdas hídricas e prevenindo a infecção. A matriz de regeneração dérmica, que serve de molde para a migração e desenvolvimento de fibroblastos e células endoteliais, torna-se vascularizada em duas a quatro semanas, sofrendo, concomitantemente, um processo de remodelação que a transformará em tecido dérmico. Nessa fase, a camada de silicone é removida com segurança e substituída por um enxerto de pele parcial^{6,7}.

As indicações para uso da matriz dérmica incluem áreas queimadas que necessitam de pele de melhor qualidade, como pescoço, grandes articulações, mãos e mamas, ou em grandes queimados submetidos à excisão tangencial sem área doadora suficiente para o enxerto autólogo^{8,9}.

O objetivo deste estudo é descrever um caso de reconstrução cervical em sequela pós-queimadura, em região cervical, utilizando matriz dérmica e terapia de pressão negativa associada.

RELATO DE CASO

O trabalho foi realizado pela descrição de caso coletado por demanda espontânea proveniente do ambulatório do Hospital Regio-

nal de São José Homero de Miranda Gomes (HRSJ), em São José, SC. Os dados do trabalho foram obtidos a partir do acompanhamento prospectivo da paciente, o que eliminou vieses de coleta de informações obtidas pelo prontuário.

Os resultados foram analisados e enviados à publicação após assinatura de Termo de Compromisso garantindo o respeito ao anonimato dos dados e a privacidade da paciente.

Paciente S.A.M., sexo feminino, 55 anos, residente em Criciúma, SC, vítima de queimadura por álcool há cerca de um ano por tentativa de suicídio, vem ao ambulatório de cirurgia geral do HRSJ com queixa de dor crônica em região cicatricial de queimadura (tronco superior, dorso superior e pescoço) e diminuição da amplitude de movimento do pescoço. Durante o exame físico, evidenciou-se área de cicatriz hipertrófica em região de tronco superior, com restrição de movimentos do pescoço. A retração cicatricial causou deformidades em face, impedindo a oclusão total da boca. Apresentava também lesões ulceradas de aproximadamente 4 cm de diâmetro em regiões da cicatriz (Figuras 1 e 2).

Após discussão do caso, optou-se por tratamento cirúrgico com liberação das retrações, utilização de matriz dérmica e enxerto. Paciente foi internada no HRSJ para reconstrução da região cervical.

O primeiro procedimento operatório foi realizado no dia 7 de março de 2014, com incisões cirúrgicas em região cervical com o objetivo de aliviar as retrações, miotomia bilateral do músculo platisma, enxerto com matriz de regeneração dérmica (20x25cm) na região cervical e realizado curativo nas úlceras com sulfadiazina de prata. Também foi feito curativo com pressão negativa (Figura 3).

Paciente ficou internada na Unidade de Terapia Intensiva do HRSJ do dia 8 de março de 2014 a 20 de março de 2014. Nos dias 11 e 21 de março de 2014, foi feita a troca do curativo de pressão negativa.

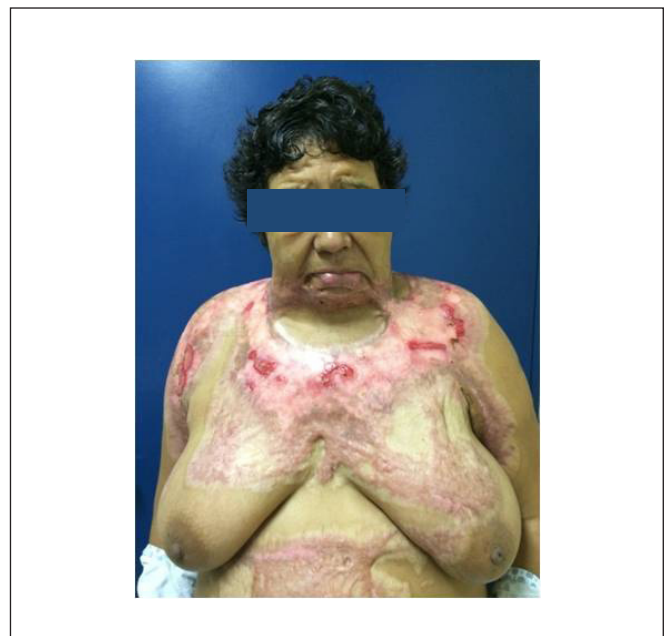

Figura 1 - Vista anterior.

No segundo procedimento cirúrgico, realizado dia 29 de março de 2014, foi implementado enxerto de pele da face anterior da coxa esquerda da paciente na região cervical (Figura 4). Paciente foi avaliada 11 dias após o enxerto (Figura 5). O enxerto e a área doadora apresentavam-se em bom aspecto, com recuperação funcional da amplitude de movimento da região cervical e oclusão total da boca, recebendo alta hospitalar no dia 9 de abril de 2014.

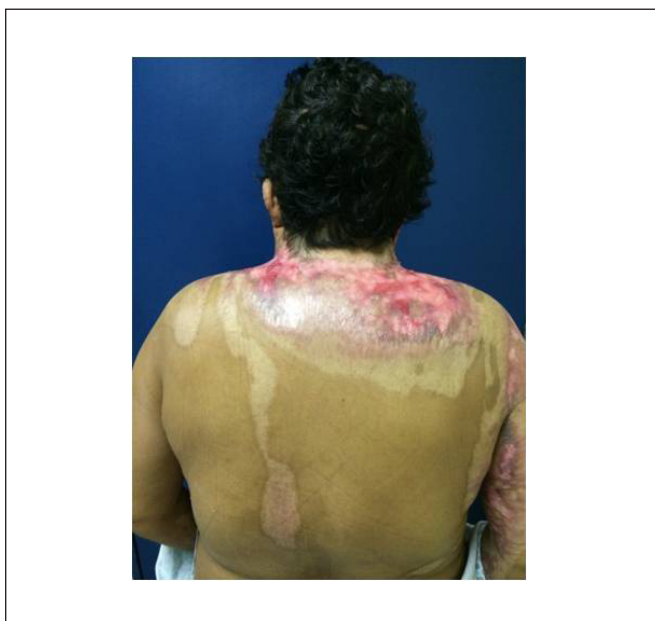

Figura 2 - Vista posterior.

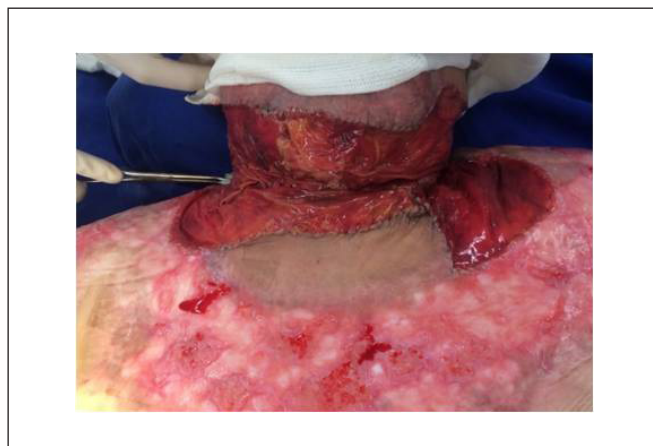

Figura 4 - 4º dia pós-operatório com matriz dérmica.

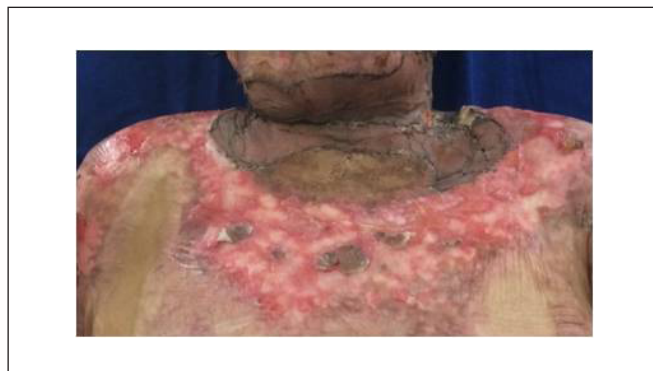

Figura 5 - Enxerto no 15º dia pós-operatório.

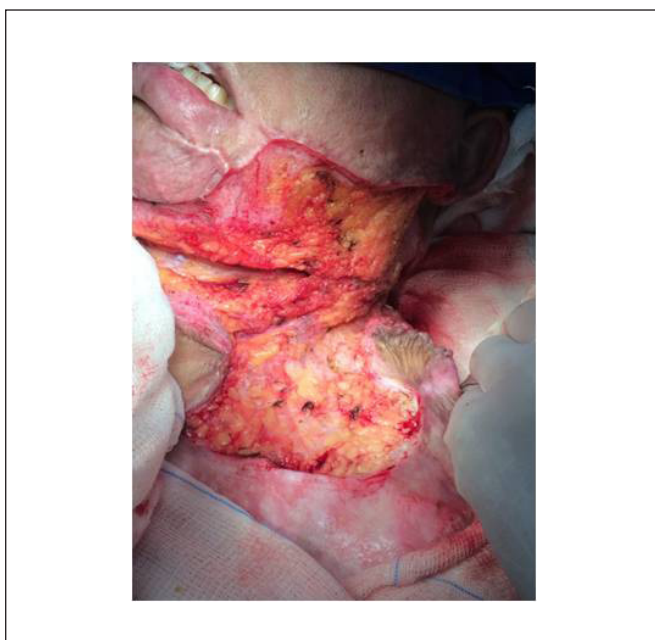


Figura 3 - Liberação retração (esquerda).

DISCUSSÃO

A terapêutica mais utilizada na abordagem da contratura é a ressecção, seguida da enxertia de pele, podendo-se utilizar enxerto de pele total ou parcial. O enxerto de pele total, por conter toda a derme, apresenta como vantagens menor contração do enxerto, cobertura mais resistente da área receptora, menor incidência de novas contraturas e melhor resultado estético. Por outro lado, há maior dano à área doadora e menor taxa de integração do enxerto. O enxerto de pele parcial promove menor dano à área doadora, com maior taxa de integração do enxerto; entretanto, em decorrência da menor quantidade de derme, há maior contração do enxerto, maior fragilidade na área enxertada, incidência superior de novas contraturas nas regiões abordadas, além de o resultado estético ser pior quando comparado ao enxerto de pele total¹⁰.

Ao abordar pacientes com seqüelas de queimadura, principalmente grandes queimados, observa-se, nas regiões da contratura cicatricial, a presença de pouca ou nenhuma derme. Ainda, as possíveis áreas doadoras já foram utilizadas diversas vezes ou foram acometidas pela queimadura prévia. Com o advento da matriz de rege-

neração dérmica, surgiu a possibilidade de ofertar a esses pacientes a derme que se encontra ausente na área abordada¹¹.

Os substitutos de pele, tanto epidérmicos quanto dérmicos, parecem ser uma nova e promissora alternativa no tratamento das queimaduras, na fase aguda como também na remoção de sequelas. Estas estruturas procuram reconstituir morfológica e funcionalmente a pele normal¹². Os substitutos cutâneos resultantes da bioengenharia de tecidos ampliaram significativamente o número de opções reconstrutivas em diversas áreas (traumatologia, oncologia, feridas crônicas, etc.) e nos queimados em particular^{5,8}.

Dada a ausência de células vivas na matriz, não há necessidades metabólicas a suprir, contrariamente ao enxerto de pele, que depende integralmente da vascularização do leito onde é aplicado. Em média, são necessários 21 dias para que a matriz biossintética se torne vascularizada¹³.

Na matriz de regeneração dérmica, a camada interna causa a biorreabsorção, promovendo o crescimento celular e a síntese de colágeno, à medida que vai sendo substituída. É indicada em caso de feridas limpas e queimaduras de 2º grau profundo e 3º grau. Em geral, retira-se a placa de silicone no período de três semanas, sendo realizado enxerto dermoepidérmico¹⁴.

O uso da terapia por pressão negativa e seus benefícios são divulgados na literatura há vários anos. Sabe-se que a pressão negativa exercida no leito da ferida promove retirada do excesso de fluido, aumento da vascularização da região, diminuição da concentração de bactérias e formação mais rápida do tecido de granulação^{12,15}.

As queimaduras determinam intensa dor física, que envolve não somente o acidentado, mas também seus familiares e círculo de relações. No Brasil, apesar de não determinarem um forte impacto no perfil da mortalidade da população, têm alta relevância na morbidade¹⁶.

As queimaduras não devem ser vistas como acidentais ou fortuitas. Muitas vezes, possuem um significado relevante e podem ocultar múltiplas causas, como os casos de violência familiar ou ainda a tentativa de suicídio. As taxas de suicídio em mulheres são mais altas do que nos homens¹⁷. A autoincineração, apesar de ser um método pouco usual e curioso de tentativa de suicídio na cultura ocidental, é observada, porém, com certa regularidade nos Centros Regionais de Queimaduras. Estudos de autores dos Estados Unidos, Europa, Austrália e Índia demonstram que esses casos variam entre 1 e 9% das admissões de pacientes queimados e correspondem a aproximadamente 2% de todas as tentativas de suicídio. A maioria dos pacientes é do sexo feminino, apresentando também algum distúrbio psiquiátrico associado¹⁸. A violência autoinfligida por álcool é a segunda maior causa de queimadura no domicílio e o álcool é o agente mais envolvido na queimadura¹⁷.

Alguns trabalhos da literatura reportam a contratura (associada ou não à hipertrofia) como a seqüela mais comum, chegando a 65% de todas as cicatrizes patológicas pós-queimadura. As contraturas constituem elemento importante ao analisar as sequelas de queimaduras. Estudos demonstram relação direta entre tamanho da ferida e número de contraturas. O surgimento de contraturas se deve prin-

cipalmente à contratilidade inerente do tecido cicatricial durante o processo de remodelação. As contraturas são mais frequentes e mais preocupantes em áreas de dobras naturais, como pescoço, mãos, cotovelos, joelhos, cintura e axilas^{3,19}.

No pescoço, ocorre com facilidade a formação de cicatrizes, em decorrência da mobilidade e da delicadeza dos tecidos nessa região.

As queimaduras da região cervical são de difícil condução cirúrgica, tanto para a realização do desbridamento quanto para a enxertia de pele, e devem ser realizadas na fase aguda dentro da primeira ou segunda semanas após o trauma²⁰. Nos casos não tratados precocemente, a maior probabilidade de sequelas graves de retração cicatricial é evidente e seu tratamento, mais complexo²¹.

Estudo realizado no Hospital das Clínicas da Faculdade de Medicina da Universidade de São Paulo demonstrou que, dentre os procedimentos cirúrgicos realizados em queimados, 52,84% foram para liberação de contraturas, tendo como principal sítio o pescoço (26%), seguido da axila (22%). Também evidenciou que o pescoço foi o local onde as contraturas necessitaram de maior número de cirurgias por local queimado, com 186 pacientes com queimaduras na região necessitando de 354 cirurgias, totalizando cerca de 1,9 cirurgias por paciente³.

REFERÊNCIAS

1. Caleman G, Morais JF, Puga ME, Riera R, Atallah AN. Use of albumin as a risk factor for hospital mortality among burn patients in Brazil: non-concurrent cohort study. *São Paulo Med J*. 2010;128(5):289-95.
2. Vana LPM, Fontana C, Ferreira MC. Algoritmo de tratamento cirúrgico do paciente com seqüela de queimadura. *Rev Bras Queimaduras*. 2010;9(2):45-9.
3. Herson MR, Teixeira Neto N, Paggiaro AO, Carvalho VF, Machado LCC, Ueda T, et al. Estudo epidemiológico das sequelas de queimaduras: 12 anos de experiência da Unidade de Queimaduras da Divisão de Cirurgia Plástica do Hospital das Clínicas da Faculdade de Medicina da USP. *Rev Bras Queimaduras*. 2009;8(3):82-6.
4. Nery ALV, Porter KE, Freire RF, Baptista NS, Esberard F, Souza THS, et al. Nova abordagem no tratamento de lesões complexas: uso de matriz de regeneração dérmica. *Rev Bras Queimaduras*. 2011;10(2):66-70.
5. Heimbach D, Luteran A, Burke J, Cram A, Herndon D, Hunt J, et al. Artificial dermis for major burns. A multi-center randomized clinical trial. *Ann Surg*. 1988;208(3):313-20.
6. Burke JF, Yannas IV, Quinby WC Jr, Bondoc CC, Jung WK. Successful use of a physiologically acceptable artificial skin in the treatment of extensive burn injury. *Ann Surg*. 1981;194(4):413-28.
7. Lee LF, Porch JW, Spenler W, Garner WL. Integra in lower extremity reconstruction after burn injury. *Plast Reconstr Surg*. 2008;121(4):1256-62.
8. Maes NB, Manara LM, Feijo R, Araujo EJ, Souza JA, Pereima MJL. Uso de matriz de regeneração dérmica em pacientes vítimas de queimaduras em hospital infantil de referência de Santa Catarina: nove anos de experiência. *Rev Bras Queimaduras*. 2012;11(1):6-14.
9. Roa GR, Heras FRL, Piñeros BJL, Correa SG, Norambuena BH, Marré ND. Contractura axilar por quemadura tratada con Integra®. *Rev Chil Cir*. 2011;63(3):276-9.
10. Stiefel D, Schiestl C, Meuli M. Integra artificial skin for burn scar revision in adolescents and children. *Burns*. 2010;36(1):114-20.
11. Aldunate, JLCB, Vana LPM, Fontana C, Ferreira MC. Uso de matriz dérmica associado ao curativo por pressão negativa na abordagem da contratura em pacientes queimados. *Rev Bras Cir Plást*. 2012;27(3):369-73.
12. Pereima MJL, Goulart BC, Pereima RR, Feijó R, Freitas JL. Diminuição do tempo de maturação de matrizes de regeneração dérmica quando associados a uso de curativos de pressão negativa. *Rev Bras Queimaduras*. 2013;12(3):145-52.

13. Yannas IV. Studies on the biological activity of the dermal regeneration template. *Wound Repair Regen.* 1998;6(6):518-23.
14. Meyer CM, Köche FE, Souza MEP, Leonardi DF. Sequelas de queimaduras: retração cervical. *Rev Bras Queimaduras.* 2012;11(1):38-42.
15. Orgill DP, Bayer LR. Update on negative-pressure wound therapy. *Plast Reconstr Surg.* 2011;127 Suppl 1:105S-115S.
16. Gawryszewski VP, Bernal RTI, Silva NN, Morais Neto OL, Silva MMA, Mascarenhas MDM, et al. Atendimentos decorrentes de queimaduras em serviços públicos de emergência no Brasil, 2009. *Cad Saúde Pública.* 2012;28(4):629-40.
17. Dutra AS, Penna LHG, Vargens OMC, Serra MCVF. Caracterização de mulheres hospitalizadas por queimaduras. *Rev Enferm UERJ.* 2011;19(1):34-9.
18. Marchesan WG, da Silva FF, Canalli JE, Ferreira E. Suicide attempt by burning in Brazil. *Burns.* 1997;23(3):270-1.
19. Simão TS, Mattar CA, Almeida PCC, Faiwichow L. Uso de matriz dérmica bovina no tratamento de contraturas. *Rev Bras Queimaduras.* 2013;12(1):11-5.
20. Albuquerque MLL, Silva GPF, Diniz DMSM, Figueiredo AMF, Câmara TMS, Bastos VPD. Análise dos pacientes queimados com seqüelas motoras em um hospital de referência na cidade de Fortaleza-CE. *Rev Bras Queimaduras.* 2010;9(3):89-94.
21. Schwartzmann GLE, Vittorazzi A, Tardelli HC, Farina Júnior JA. Reconstrução facial em paciente com seqüelas graves de queimadura. *Rev Bras Queimaduras.* 2010;9(2):66-71.

TITULAÇÃO DOS AUTORES

Carla Tortelli Brascher, Alexandre Posser Filho, André Coelho Haviaras - Doutorandos da Universidade do Sul de Santa Catarina (UNISUL), Palhoça, SC, Brasil.

Dilmar Francisco Leonardi - Cirurgião Plástico. Membro Titular da Sociedade Brasileira de Cirurgia Plástica. Mestrado e Doutorado, ambos pela Universidade Federal de Ciências da Saúde de Porto Alegre. Fundação Faculdade Federal de Ciências Médicas de Porto Alegre, Porto Alegre, RS, Brasil.

Janaina Wercka - Médica Residente da Cirurgia Geral do Hospital Regional de São José Homero de Miranda Gomes, São José, SC, Brasil.

Correspondência: Dilmar Francisco Leonardi

Rua Walter Lamb, 354 - São Leopoldo, RS, Brasil - CEP: 93040-250

E-mail: leonardi@terra.com.br

Artigo recebido: 20/10/2014 • **Artigo aceito:** 7/1/2015

Local de realização do trabalho: Hospital Regional de São José Homero de Miranda Gomes, São José, SC, Brasil.