

Comparação da evidência dos miofibroblastos marcados por imuno-histoquímica em tecido de granulação quando fixado por formol ou por álcool a 70%

Comparison of myofibroblast visualization by immunohistochemical staining in granulation tissue fixed in formaldehyde or 70% alcohol

David Souza Gomez¹, Rebeca Janebro², Roosecelis Araújo Brasil³, Yara Juliano⁴, Neil Ferreira Novo⁴, Rolf Gemperli⁵, Walter Soares Pinto⁶

RESUMO

Introdução: Para o adequado estudo anatomopatológico dos tecidos obtidos dos pacientes é crucial a boa técnica para a melhor evidência das células pesquisadas. É imprescindível que não só a técnica ideal de coloração/marcação seja utilizada, mas também a correta técnica de fixação da peça cirúrgica. Em trabalho prévio pesquisando miofibroblastos e contração na pele restaurada de áreas doadoras de enxertos de pele de espessura parcial, verificamos baixa densidade de miofibroblastos, ao contrário dos estudos em tecido de granulação. Investigando as causas disso, e baseando-se em artigo específico sobre a eficácia da evidência imuno-histoquímica com diferentes métodos de fixação tecidual, comparamos a eficácia dos diferentes fixadores, formol a 10% e álcool a 70% para a evidência de miofibroblastos em tecido de granulação de úlceras crônicas de 21 pacientes. **Método:** Estudamos 42 amostras por meio de técnica imuno-histoquímica, utilizando-se o anticorpo anti-Smooth Muscle Actin, nas quais contamos os miofibroblastos em 10 campos com aumento de 400 X. **Resultados:** Demonstraram-se melhores resultados qualitativo e quantitativo no material fixado em álcool, quando comparado ao fixado em formol, com densidades médias de miofibroblastos de 86,5 e 48 células/mm², respectivamente, o que nos leva a recomendar o álcool como fixador de tecidos para estas análises imuno-histoquímicas.

DESCRIPTORIOS: Imunoistoquímica. Fibroblastos. Actinas. Fixação de tecidos. Etanol. Formaldeído.

ABSTRACT

Background: The use of a good visualization technique is crucial for an adequate pathological anatomy study of tissues obtained from patients. Optimal staining and fixation techniques of the surgical piece are essential. In a previous study investigating myofibroblasts and contraction in split skin-graft donor sites, a low density of myofibroblasts was observed, as opposed to studies in granulation studies. To investigate the causes for this finding and based on a specific manuscript on the efficacy of immunohistochemical visualization using different tissue fixation methods, we compared the efficacy of fixation in 10% formaldehyde and 70% alcohol for the visualization of myofibroblasts in granulation tissues of chronic ulcers in 21 patients. **Method:** Forty-two samples were studied by immunohistochemistry, using the anti-Smooth Muscle Actin antibody, and myofibroblasts were counted in 10 fields with a magnification of 400X. **Results:** Better qualitative and quantitative results were observed in alcohol-fixed materials, when compared to those fixed in formaldehyde, with mean myofibroblasts densities of 86.5 and 48 cells/mm², respectively, which encourages us to recommend the use of alcohol for tissue fixation in immunohistochemical studies.

KEY WORDS: Immunohistochemistry. Fibroblasts. Actins. Tissue fixation. Ethanol. Formaldehyde.

1. Professor Titular de Cirurgia Plástica da Faculdade de Medicina da Universidade de Santo Amaro (Unisa).
2. Médica Residente de Cirurgia Plástica do Hospital Escola Wladimir Arruda – Unisa.
3. Médica Patologista da Faculdade de Medicina da Universidade de São Paulo (FMUSP).
4. Esteticista da Unisa.
5. Professor Associado da FMUSP.
6. Professor Titular e Chefe do Serviço de Cirurgia Plástica da Unisa.

Correspondência: David Souza Gomez
Hospital das Clínicas da Faculdade de Medicina da Universidade de São Paulo, Departamento de Cirurgia, Divisão de Cirurgia Plástica e Queimaduras.
Av. Dr. Enéas de Carvalho Aguiar, 255 – Cerqueira César – São Paulo, SP – CEP 05403-900
Recebido em: 5/1/2010 • Aceito em: 8/3/2010

A morfologia celular tem grande importância na análise dos tecidos estudados, e para isso concorrem várias técnicas visando à identificação e melhor evidência das estruturas em questão. Assim, pode-se realizar análise óptica por microscopia de luz por meio de técnicas histoquímicas específicas, imunohistoquímica, imunofluorescência e microscopia eletrônica.

Em trabalho prévio, em que se estudou a contração e a densidade de miofibroblastos na pele restaurada de áreas doadoras de enxertos de espessura parcial¹, foram observados poucos miofibroblastos marcados por anti-actina- α com técnica imunohistoquímica e fixação por formol. Relatos da literatura que pesquisaram miofibroblastos em tecidos de granulação de feridas cutâneas mostram, em geral, grandes quantidades dessas células, evidenciadas à microscopia de luz. Pesquisando-se o motivo dessa menor visualização dos miofibroblastos, deparamo-nos com o relato de Alves et al.², versando sobre o método usado na fixação dos tecidos, demonstrando que a fixação por álcool era melhor do que a por formol quando se utilizava técnica imunohistoquímica.

Baseando-se nesse artigo, procuramos por fatores que ajudassem a esclarecer a baixa densidade de miofibroblastos na pele restaurada - se devida à pele humana sem ferida, ao contrário do tecido de granulação, ou se por influência de algum outro fator envolvido. Resolvemos então pesquisar, por meio de método imunohistoquímico pela marcação celular com anticorpos anti-actina, a diferença na evidência qualitativa e, principalmente, quantitativa dos miofibroblastos em amostras de tecidos de granulação fixados comparativamente por formol ou por álcool.

MÉTODOS

Foram solicitadas autorizações, segundo o Comitê de Ética em Pesquisas, a todos os pacientes possíveis candidatos à participação no estudo. Tal casuística foi composta por portadores de úlceras cutâneas crônicas necessitando de ressecção do tecido de granulação para enxertia de pele em acompanhamento no ambulatório de Cirurgia Plástica do Hospital-Escola Wladimir Arruda da Faculdade de Medicina da Universidade de Santo-Amaro (UNISA), São Paulo, Brasil (Tabela 1). No ato cirúrgico foram retiradas para estudo amostras do tecido de granulação dos primeiros 21 pacientes, independentemente da localização topográfica ou da idade da úlcera. De cada paciente, duas amostras do material retirado de cada paciente foram enviadas ao laboratório de anatomia patológica com as diferentes técnicas de fixação descritas a seguir.

Fixação e processamento do material

Um dos fragmentos foi fixado em formol tamponado a 10%, e o outro, em álcool a 70%. Depois de 48 horas de fixação, os espécimes foram embebidos em parafina empregando-se a técnica de rotina e foram confeccionadas lâminas com coloração histoquímica de hematoxilina-eosina (HE).

Técnica imunohistoquímica

Cortes histológicos foram obtidos e fixados em lâminas com silano (Sigma Chemical Co., St Louis, MO, USA). Após

desparafinização, foi realizado bloqueio da peroxidase endógena do material dos cortes e bloqueio da peroxidase endógena tecidual. Em seguida, os cortes foram submetidos à reação imuno-histoquímica com o anticorpo anti-Smooth Muscle Actin, Actine des muscles lises, Clone I A4. Code nº M0851, Dako A/S., Denmark, na diluição de 1:100 e com utilização de panela de pressão.

Análise quantitativa das células imunomarcadas para actina

Os patologistas que examinaram as lâminas desconheciam o método de fixação do material. A contagem das células foi feita nas lâminas - com graticulo de 1cm² - em 10 campos com aumento de 400X (ocular de 10X e objetiva de 40X). Foram escolhidas para contagem as células imunomarcadas e com morfologia de miofibroblastos, excluindo-se as correspondentes às células endoteliais dos vasos neoformados.

Análise estatística

Os resultados quantitativos foram submetidos à análise por meio da comparação do número de células positivas em cada grupo usando-se o *software* Graph Pad Prism version 4.0 for Windows (Graph Pad Software, San Diego, CA), através do teste não paramétrico de Mann Whitney.

RESULTADOS

A identificação dos miofibroblastos foi feita verificando-se as células fusiformes com morfologia de fibroblastos, mas que reagiram com o anticorpo anti-actina de músculo liso.

A análise histológica dos pacientes demonstrou tecido de granulação em diferentes fases, às vezes, com predomínio de infiltrado inflamatório e tecido vascular com escassas áreas de tecido conjuntivo cicatricial. Na maioria dos casos, o aspecto histológico se caracterizou por extensas áreas de tecido conjuntivo fibroso rico em células fusiformes imunomarcadas para actina com pouco infiltrado linfocitário e neovascularização.

Qualitativamente, a reação imuno-histoquímica revelou importante diferença na sensibilidade da reação ao compararmos os dois métodos de fixação. Assim, observou-se que os cortes fixados em álcool apresentaram maior intensidade da expressão citoplasmática das células imunomarcadas, maior definição dos contornos vasculares e menor formação de *background* quando comparados aos cortes do mesmo tecido fixado em formol.

Na análise quantitativa, observou-se maior positividade de miofibroblastos no tecido fixado em álcool do que no fixado em formol. A Tabela 1 nos mostra a distribuição dos miofibroblastos em cada uma das duas amostras dos 21 pacientes, colocando-se ao final das colunas as médias obtidas, de 86,5 e 48,0 células/mm² respectivamente, ou seja, com média de positividade 80% maior no mesmo material quando fixado em álcool a 70%, com significância estatística ($p < 0,01$). Obteve-se, assim, significativa melhora na visualização das células pesquisadas, tanto do ponto de vista qualitativo como quantitativo, como demonstram a Tabela 1 e as Figuras 1 e 2.

TABELA I
Casística quanto às variáveis sexo, grupo étnico e idade, e estudo quantitativo dos cortes histológicos de tecido de granulação imunomarcados para actina - densidade dos miofibroblastos em 10 campos com aumento de 400 X, e média final com cada método de fixação.

Caso	Sexo	Grupo Étnico	Idade	Formol	Álcool
1	M	B	39	89,6	102,4
2	M	P	34	11,2	94,4
3	M	B	18	38,4	80,0
4	M	P	34	24,0	36,8
5	M	P	19	48,0	99,2
6	M	B	50	49,6	80,0
7	F	B	28	48,0	78,4
8	M	B	18	79,6	92,4
9	M	P	22	10,2	84,4
10	M	B	1a6m	37,4	70,0
11	M	?	46	23,0	35,0
12	M	?	?	38,0	89,2
13	M	P	30	99,6	112,4
14	F	B	41	21,2	104,4
15	M	B	82	48,0	90,0
16	M	?	53	34,0	70,0
17	M	?	48	58,0	109,2
18	F	?	40	59,6	90,0
19	M	?	27	89,6	102,0
20	M	A	49	11,2	94,4
21	F	N	68	89,6	102,4
Média				48,0	86,5

DISCUSSÃO

O tecido de granulação apresenta variadas fases de evolução e é constituído por tecido conjuntivo fibroso rico em fibroblastos que, passando por algumas fases, segundo a maioria dos autores, termina diferenciando-se em miofibroblastos³. Essas células especiais, com características morfológicas e funcionais comuns aos fibroblastos e às células musculares lisas, foram pela primeira vez identificada à microscopia de luz em 1971⁴. Em artigo descrevendo diferentes métodos de imunomarcção celular, foi demonstrado que o processo de fixação de tecidos de biópsias é fator determinante da intensidade e da positividade da reação imuno-histoquímica². Nosso trabalho, estudando tecidos de granulação em diferentes fases da cicatrização - e com diferentes métodos de fixação - corrobora os achados prévios de que, por análise quantitativa, os fragmentos histológicos fixados em álcool apresentam maior positividade de células imunomarcadas para actina que os fixados em formol, dado encontrado em todos os casos. Importante ressaltar ainda que, nos casos em que há pequeno número de células marcadas, tal achado poderia talvez ser explicado pelo fato de o material corresponder a tecido de granulação jovem, onde ainda há pequeno número de células com fenótipo de miofibroblastos proliferados.

Tradicionalmente aprendemos a usar na fixação de nossas peças cirúrgicas - e que levou à extensão do uso também em nossas pesquisas - o formol líquido. Com isso, muitas vezes por desconhecermos

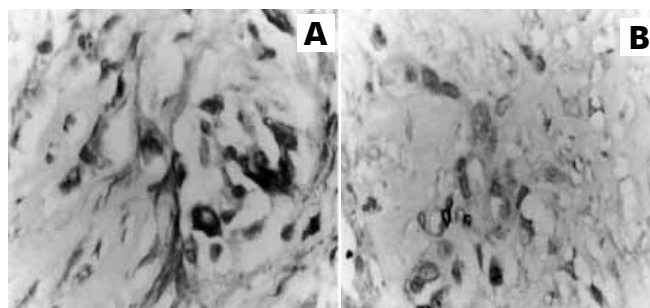


Figura 1 – Visualização dos miofibroblastos em cortes histológicos do mesmo tecido de granulação, submetidos à fixação em álcool (A), e em formol (B) - aumento de 400X.

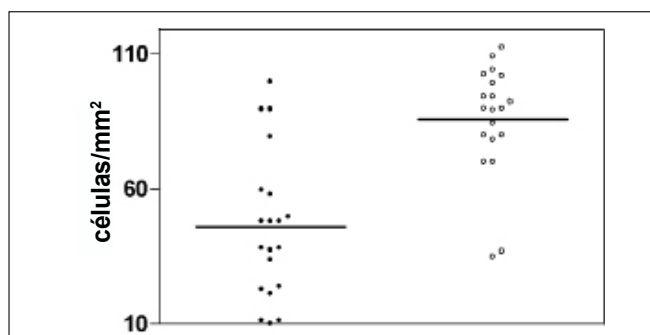


Figura 2 – Densidade dos miofibroblastos (quantificação da expressão da actina) nos tecidos submetidos a diferentes processos de fixação (pontos escuros - fixados em formol; pontos claros - fixados em álcool) ($p < 0,01$).

alternativas melhores - principalmente em pesquisas, quando objetivamos demonstrar alguma hipótese proposta -, os resultados aparentemente podem mostrar-se fragilizados. Ao invés de questionarmos a validade da proposição inicial do estudo, se soubermos que um mero detalhe técnico - que, aliás, por vezes nem é de nossa prática diária, como a análise anatomopatológica - pode efetivamente interferir na qualidade desses resultados, devemos estar atentos para não comprometer a qualidade de nossos estudos. Como exemplo concreto dessa experiência, a expressiva melhora - tanto qualitativa como quantitativa - na evidenciação imuno-histoquímica dos miofibroblastos marcados com o anticorpo anti-actina, quando observada no material fixado em álcool, nos leva a recomendá-lo quando se forem pesquisar essas células, em substituição ao tradicional formol.

REFERÊNCIAS

- Gomez DS, Mariani U, Pinto WS, Gemperli R, Ferreira MC. Contraction and myofibroblasts in restored skin. Scand J Plast Reconstr Surg Hand Surg. 1998;32(2):147-55.
- Alves VAF, Wakamatsu A, Kanamura CT, Magalhães ES, Siqueira SAC. A importância da fixação em imuno-histoquímica: a distribuição de vimentina e citoqueratinas em amostras fixadas em álcool e formol. Rev Hosp Clin Fac Med S Paulo. 1992;47(1):19-24.
- Au K, Ehrlich HP. Does rat granulation tissue maturation involve gap junction communications? Plast Reconstr Surg. 2007;120(1):91-9.
- Hirschel BJ, Gabbiani G, Ryan GB, Majno G. Fibroblasts of granulation tissue: immunofluorescent staining with antismooth muscle serum. Proc Soc Exp Biol Med. 1971;138(2):466-9.